



ARTÍCULO ORIGINAL

## Integración de la cirugía endoscópica en una unidad de base de cráneo: experiencia en los primeros 72 casos

Juan R. Gras-Cabrerizo<sup>a,\*</sup>, Fernando Muñoz-Hernández<sup>b</sup>, Joan R. Montserrat-Gili<sup>a</sup>, Pere Tresserras-Ribo<sup>b</sup>, Manuel de Juan-Delago<sup>c</sup>, Susan M. Webb<sup>d</sup>, Anna Aulinas-Masó<sup>e</sup>, Beatriz Martín-Huerta<sup>f</sup>, Joan Molet-Teixidó<sup>b</sup>, Miquel Quer-Agustí<sup>a</sup> y Humbert Masegur-Solench<sup>a</sup>

<sup>a</sup> Servicio de Otorrinolaringología, Hospital de la Santa Creu i Sant Pau, Universidad Autónoma de Barcelona, Barcelona, España

<sup>b</sup> Servicio de Neurocirugía, Hospital de la Santa Creu i Sant Pau, Universidad Autónoma de Barcelona, Barcelona, España

<sup>c</sup> Servicio de Radiología, Hospital de la Santa Creu i Sant Pau, Universidad Autónoma de Barcelona, Barcelona, España

<sup>d</sup> IIB-Sant Pau, Centro de Investigación biomédica en Red en enfermedades raras (Unidad 747), Instituto de Salud Carlos III, Servicio de Endocrinología y Nutrición, Hospital de la Santa Creu i Sant Pau, Departamento de Medicina, Universidad Autónoma de Barcelona, Barcelona, España

<sup>e</sup> IIB-Sant Pau, Servicio de Endocrinología y Nutrición, Hospital de la Santa Creu i Sant Pau, Barcelona, España

<sup>f</sup> Servicio de Anestesiología y Reanimación, Hospital de la Santa Creu i Sant Pau, Universidad Autónoma de Barcelona, Barcelona, España

Recibido el 22 de agosto de 2012; aceptado el 30 de octubre de 2012

### PALABRAS CLAVE

Equipo multidisciplinar;  
Base de cráneo;  
Cirugía endoscópica;  
Adenomas hipófisis;  
Fístulas líquido cefalorraquídeo

### Resumen

**Introducción:** La formación de un equipo multidisciplinar es imprescindible para desarrollar y ampliar las indicaciones en la cirugía endonasal endoscópica de la base de cráneo.

El objetivo de este trabajo es presentar nuestra experiencia en el grupo de pacientes con afectación de la base de cráneo intervenidos con un abordaje endonasal endoscópico.

**Métodos:** De enero de 2008 a enero de 2012, 72 pacientes con afectación de la base de cráneo fueron diagnosticados y tratados en nuestro centro.

**Resultados:** La edad media de los pacientes en el momento del diagnóstico fue de 53 años. Las diferentes patologías incluyeron 36 adenomas de hipófisis, 10 fístulas de líquido cefalorraquídeo y 5 papilomas invertidos como las más frecuentes. En 45 casos se llevó a cabo un abordaje transesfenoidal transellar, en 4 casos un abordaje transmaxilar transpterigoideo y en 6 casos un abordaje transnasal ampliado. En 12 pacientes se realizó un abordaje a través del etmoides y/o del seno esfenoidal y en 4 casos se utilizó un abordaje frontal tipo Draf IIb/III. En el 61% de los adenomas se consiguió una resección total, en el 22% subtotal y en el 17% parcial. El 86% de las fístulas de líquido cefalorraquídeo se repararon con éxito. No se evidenció ninguna recidiva en los papilomas invertidos intervenidos. En 21 pacientes (29%) ocurrió algún tipo de complicación, apareciendo 6 complicaciones de orden mayor.

\* Autor para correspondencia.

Correo electrónico: [jgras@santpau.cat](mailto:jgras@santpau.cat) (J.R. Gras-Cabrerizo).

*Conclusiones:* Nuestro centro apuesta por la colaboración multidisciplinar en la cirugía endoscópica de la base de cráneo como línea de excelencia.

© 2012 Elsevier España, S.L. Todos los derechos reservados.

## KEYWORDS

Multidisciplinary team;  
Skull base;  
Endoscopic surgery;  
Pituitary adenoma;  
Cerebrospinal fluid leak

## Endoscopic surgery in the skull base unit: Experience in the first 72 cases

### Abstract

*Introduction:* A multidisciplinary team is essential to develop and expand the indications in endonasal endoscopic skull base surgery.

The aim of this study was to present our experience in a group of patients with skull base lesions treated using endonasal endoscopic approach.

*Methods:* From January 2008 to January 2012, 72 patients with skull base involvement were diagnosed and treated in our centre.

*Results:* The mean patient age was 53 years. The different pathologies included 36 pituitary adenomas, 10 cerebrospinal fluid leaks and 5 inverted papillomas as the most frequent pathologies. We performed a transsphenoidal transellar approach in 45 cases, a transmaxillary transpterygoid approach in 4 cases and a transnasal expanded approach in 6 cases. We performed an ethmoidal/sphenoidal approach in 12 patients and a Draf IIb/III procedure in four cases. Total resection was achieved in 61% of patients with pituitary adenomas, subtotal in 22% and partial in 17%. Successful repair was achieved in 86% of CSF leaks. No recurrences were observed in patients with inverted papilloma. Complications were observed in 21 patients (29%), 6 being major complications.

*Conclusions:* Our centre stresses the importance of multidisciplinary collaboration in endoscopic endonasal skull base surgery.

© 2012 Elsevier España, S.L. All rights reserved.

## Introducción

El abordaje endonasal de la base de cráneo ha experimentado un rápido desarrollo en los últimos años favorecido por un mejor conocimiento de la anatomía de esta región, el desarrollo de nuevas técnicas quirúrgicas y materiales de reconstrucción, la mejora en el estudio por imagen y sistemas de navegación, así como por la colaboración multidisciplinar entre diferentes especialidades. La técnica endonasal endoscópica utilizada por los otorrinolaringólogos en la patología infecciosa e inflamatoria de los senos paranasales comenzó a ampliar sus indicaciones, alcanzando en pocos años territorios tratados por otras especialidades. Sin embargo, la principal limitación a la progresión de este abordaje se debía a la dificultad de alcanzar una disección bimanual, opción que hasta ese momento solo ofrecía el microscopio. En 1990, May fue el primero en describir la técnica endoscópica a «4 manos», permitiendo trabajar a 2 cirujanos en el mismo campo quirúrgico y facilitando tratar territorios que parecían previamente inaccesibles<sup>1</sup>. Comenzaron a tratarse diferentes patologías como las fistulas de líquido cefalorraquídeo (LCR), el abordaje de la órbita, la cirugía de la glándula hipófisis, los abordajes de la base cráneo anterior, de la fosa pterigopalatina y de la fosa infratemporal<sup>2-4</sup>.

Actualmente, la mayoría de las afecciones de la base del cráneo son tratadas con esta técnica endonasal endoscópica a «4 manos» entre el otorrinolaringólogo y el neurocirujano.

El objetivo de nuestro estudio es presentar nuestra experiencia analizando las principales características epidemiológicas y los resultados quirúrgicos del grupo de

pacientes con afectación de la base de cráneo, intervenidos con un abordaje endonasal endoscópico (AEE).

## Métodos

Los datos del presente estudio se obtuvieron a partir de la información contenida en la base de datos de nuestro centro, que recoge prospectivamente los resultados epidemiológicos y terapéuticos de las patologías de la base de cráneo tratadas exclusivamente mediante un AEE.

La estrategia terapéutica a seguir para cada patología se decidió en el Comité de base de cráneo, redefinido en el año 2008, integrado por representantes del servicio de neurocirugía, otorrinolaringología, endocrinología, radiología y anestesiología, con el asesoramiento ocasional de un oftalmólogo y/o un patólogo.

De enero de 2008 a enero de 2012 fueron diagnosticados un total de 72 lesiones con afectación de la base de cráneo. Un 22% (16/72) fueron cirugías de revisión.

Todos los tumores fueron estudiados pre y postoperatoriamente con una tomografía computarizada y una resonancia magnética.

Los adenomas fueron clasificados en microadenomas y macroadenomas en función del diámetro tumoral, según si era menor o mayor de 1 cm respectivamente. La invasión del seno cavernoso se catalogó en función de la extensión lateral respecto a la carótida interna siguiendo la clasificación propuesta por Knosp et al.<sup>5</sup>. Se consideró invasión del seno cavernoso los grados 3 y 4. En el resto de los casos se concluyó que existía una compresión sin invasión del mismo (grados 0, 1, 2). En todas las lesiones hipofisarias se

realizó un estudio hormonal para descartar hipersecreción e hipofunción, y una exploración del campo visual si la lesión contactaba o estaba cercana al quiasma óptico. Los tumores secretores de GH se consideraron curados cuando la GH tras una sobrecarga oral de glucosa era  $< 1\text{mcg/l}$  y con una IGF-1 dentro de los rangos de normalidad según edad y sexo. En la enfermedad de Cushing se consideró remisión si se demostraba insuficiencia suprarrenal (cortisol basal  $< 100\text{ nmol/l}$  [ $< 4\text{mcg/dl}$ ] y/o cortisol libre en orina de 24h indetectable o supresión matutina de cortisol después de la administración de 1 mg de dexametasona a medianoche (cortisol basal  $50\text{ nmol/l}$ ,  $< 1,8\text{mcg/l}$ ). Los criterios de remisión del tumor secretor de TSH fueron una normalización de la TSH y la T4 libre después de la cirugía, y de los tumores secretores de FSH fueron la normalización de FSH circulante y recuperación de los ciclos menstruales.

El resultado posquirúrgico se valoró en función de la resección tumoral: resección total, resección subtotal ( $> 80\%$ ) y resección parcial ( $< 80\%$ ). En los tumores funcionantes además se valoró la evolución hormonal. En todos los pacientes con sospecha de fístula de LCR se efectuó una detección de b2-transferrina en secreción nasal y sérica, además de una tomografía computarizada de alta resolución de la base de cráneo. En caso de licuorrea con una medición de b2- transferrina negativa se solicitó una cisternografía isotópica.

Los papilomas invertidos fueron clasificados según el sistema de estadiaje de Krouse<sup>6</sup> y los carcinomas se clasificaron según la clasificación TNM-UICC 7.<sup>a</sup> edición<sup>7</sup>. El seguimiento mínimo fue de 6 meses.

## Resultados

La edad media de los pacientes en el momento del diagnóstico fue de 53 años, con un rango comprendido entre 16 y 81 años. El 58% de los pacientes (42/72) eran mujeres y el 42% (30/72) varones. Las diferentes patologías incluyeron 36 adenomas de hipófisis, 10 fístulas de LCR, 5 papilomas invertidos, 4 meningoceles y 4 cordomas como patologías más frecuentes. La distribución del resto de las patologías se ilustra en la [tabla 1](#).

En el 62% de las intervenciones se llevó a cabo un abordaje transesfenoidal transellar (45/72) siendo en 6 casos un abordaje transellar ampliado a clivus y en 3 casos extendido al planum esfenoidal. En 4 casos se empleó un abordaje transmaxilar transpterigoideo y en 6 casos un abordaje transnasal ampliado (en 2 transcribiforme, en 2 transodontoiideo, en 2 transclival). En 12 pacientes se realizó un abordaje de la base de cráneo a través del etmoides y/o del seno esfenoidal. En 4 casos se utilizó un abordaje frontal tipo Draff (1 Draff III y 3 Draff IIb.)

## Tumores hipofisarios

El 50% de los adenomas eran funcionantes (18/36), 8 secretores de GH, 5 secretores de prolactina, 4 secretores de ACTH y un caso secretor de FSH. El 50% restante no tenía expresión hormonal (clínicamente no funcionantes). El 38% fueron diagnosticados con clínica en relación con la hipersecreción hormonal y en el 22% de los casos fue un hallazgo casual como forma de presentación más frecuente. El 89%

**Tabla 1** Distribución de las patologías intervenidas

Patología	Número	Porcentaje (%)
<i>Adenoma hipófisis</i>	36	50
<i>Fístulas LCR</i>	10	13
<i>Papiloma invertido</i>	5	7
<i>Meningocele</i>	4	6
<i>Cordoma</i>	4	6
<i>Craneofaringioma</i>	3	4
<i>Impresión basilar</i>	2	3
<i>Carcinomas</i>	2	3
<i>Otras patologías</i>	6	8
Hemangioma		
Plasmocitoma		
Osteoma		
Vasculitis		
Glomus		
Meningioma		
<b>Total</b>	<b>72</b>	<b>100</b>

**Tabla 2** Distribución de los adenomas de hipófisis según tamaño y funcionalidad

	No funcionante	ACTH	PRL	GH	FSH	Total
Microadenoma	1	1	1	1	0	4
Macroadenoma	17	3	4	7	1	32
	18	4	5	8	1	36

(32/36) eran macroadenomas y el 11% (4/36) microadenomas. La distribución según tamaño y funcionalidad se ilustra en la [tabla 2](#).

El 34% (11/32) de los macroadenomas presentaban una invasión del seno cavernoso y en el 72% (23/32) se constató una invasión-compresión de la región suprasellar.

En el 61% de los casos se consiguió una resección total, en el 22% subtotal y en el 17% parcial. En la [tabla 3](#) se ilustran los resultados según el tamaño del adenoma y el grado de resección tumoral.

En los 8 pacientes acromegálicos y en el único caso de adenoma productor de FSH se consiguió una normalización hormonal. En un paciente con síndrome de Cushing persistió la secreción de ACTH y en 2 casos de pacientes con prolactinoma no se consiguió la resolución hormonal.

Tres pacientes presentaron un craneofaringioma con extensión suprasellar. En los 3 pacientes se consiguió una resección total, recuperándose el déficit hormonal en uno de ellos. En todos los tumores hipofisarios se realizó una reconstrucción empleando un colgajo nasoseptal<sup>8</sup> (Hadad-Bassagasteguy) e incluyendo previamente fascia

**Tabla 3** Resultado de los adenomas de hipófisis según tamaño y grado de resección

	Total	Subtotal	Parcial	Total
Microadenoma	4	0	0	4
Macroadenoma	18	8	6	32
	22	8	6	36

lata en aquellos casos en los que se evidenció una fístula intraoperatoria y en todos los craneofaringiomas.

### Fístulas de líquido cefalorraquídeo–meningoceles

Se intervinieron 14 fístulas de LCR, 4 de ellas asociadas a un meningocele. Cuatro pacientes referían un antecedente traumático y 3 una maniobra quirúrgica previa. En el 50% de los pacientes (7/14) se evidenció como mínimo un episodio de meningitis previa.

Siete fístulas estaban localizadas en el techo del etmoides, una en la lámina cribosa, una en el clivus y un caso en el seno esfenoidal. Tres meningoceles se evidenciaron en el receso lateral del esfenoides y un caso en el techo del etmoides posterior. En el 86% de los casos (12/14) se reparó con éxito el cierre de la fístula.

### Tumores malignos

Se intervinieron 4 cordomas localizados en el clivus, de los cuales una paciente fue reintervenida por persistencia tumoral. Un adenocarcinoma (T3N0) está en remisión completa a 3 años de la cirugía y un carcinoma adenoide quístico (T4bN0) tratado con cirugía endoscópica posquimioterapia y radioterapia está en remisión completa a 6 meses de finalizado el tratamiento.

### Otras patologías

Cuatro pacientes diagnosticados de papiloma invertido nasosinusal y afectación del seno frontal (Krouse T3) fueron intervenidos exclusivamente con un AEE (1 Draf III y 3 Draf IIb) sin constatarse ninguna recidiva con un seguimiento mínimo de 6 meses. Un paciente presentó un papiloma invertido con origen en el seno esfenoidal, manteniéndose libre de recidiva a 3 años de la cirugía

Dos pacientes fueron intervenidos de una descompresión de la columna cervical con exéresis de la apófisis odontoides debido a una malformación de la unión craneocervical (impresión basilar). Se realizaron exéresis-biopsias en un caso de vasculitis, un caso de plasmocitoma, un glomus y un hemangioma del seno cavernoso.

### Complicaciones

En el 29% (21/72) de los casos ocurrió algún tipo de complicación, apareciendo 6 complicaciones de orden mayor: 3 fístulas de LCR, una lesión carótida interna en su porción parasellar, una hemorragia intraventricular y una meningitis. Las 3 fístulas posquirúrgicas se produjeron en el postoperatorio inmediato de 3 pacientes intervenidos de un macroadenoma, representando el 8% (3/39) de las cirugías hipofisarias. Dos de estos casos requirieron drenaje lumbar en el postoperatorio inmediato. En 15 casos ocurrieron complicaciones menores: 4 casos de anosmia posquirúrgica, un caso de epistaxis que requirió revisión quirúrgica, 6 diabetes insípidas transitorias y 4 casos de hipopituitarismo en pacientes sin alteraciones hormonales previas.

### Discusión

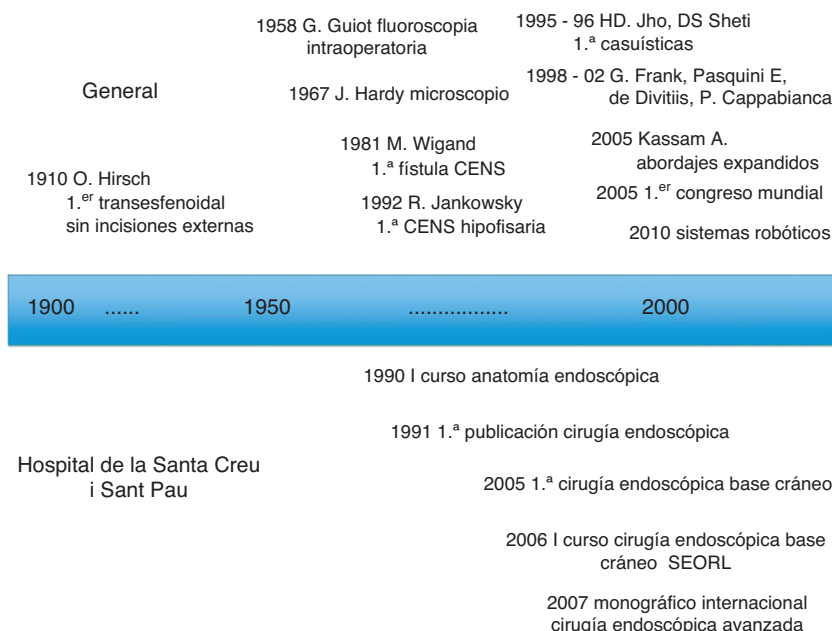
La formación de un equipo multidisciplinar aporta a los profesionales los conocimientos y experiencias de los demás y permite abordar los problemas de la manera más efectiva posible. Un ejemplo es la cirugía endonasal endoscópica de la base de cráneo donde el otorrinolaringólogo y el neurocirujano trabajan en equipo a «4 manos». Actualmente diferentes centros están adquiriendo cada vez más experiencia en el manejo de estas patologías.

La cirugía de la glándula hipófisis es la cirugía donde la mayoría de los centros han llevado a cabo sus primeros casos y donde han adquirido la suficiente experiencia para abordar otras patologías, permitiendo avanzar en abordajes más amplios. Oskar Hirsch<sup>9</sup>, otorrinolaringólogo vienés, fue el primero, a comienzos del siglo xx, en realizar un abordaje transesfenoidal sin incisiones externas. Tras un largo período de olvido, cirujanos como Norman Dott, Gerard Guiot y Jules Hardy, permitieron a la vía transesfenoidal alcanzar el desarrollo actual, fundamentalmente con la introducción del microscopio y la fluoroscopia intraoperatoria<sup>10</sup>. Jankowski<sup>11</sup>, en la década de los 90, fue el primero en realizar una cirugía hipofisaria utilizando exclusivamente el endoscopio. Posteriormente, Sethi<sup>12</sup>, la escuela de Pittsburgh<sup>13</sup> y la escuela italiana<sup>14-16</sup> acabaron por popularizar y desarrollar esta vía de abordaje. En nuestro hospital, la cirugía endoscópica se introdujo a finales de los 80 y fue en 1991 cuando Además y Masegur<sup>17</sup> publicaron la primera casuística. El servicio siguió adquiriendo experiencia en este tipo de abordaje culminado en el año 2005 con la primera cirugía transesfenoidal endoscópica a «4 manos» llevada a cabo en colaboración con el Hospital Universitari Mútua de Terrassa. En la figura 1 se ilustra la evolución histórica de esta técnica y los principales eventos ocurridos en nuestro hospital en las últimas décadas<sup>9-20</sup>.

Esta técnica ha conseguido mantener los resultados obtenidos con el abordaje microscópico en el tratamiento de los adenomas de la hipófisis, minimizando la iatrogenia endonasal<sup>21</sup> e incluso mejorando los resultados en algunas localizaciones como la región suprasellar y parasellar<sup>22</sup>.

Tabbae et al.<sup>23</sup> publican en un reciente metanálisis porcentajes de resección total o subtotal superior al 75%, alcanzando cifras del 85-100% en algunas series que incluyen únicamente adenomas no funcionantes. En nuestra corta experiencia hemos obtenido cifras de resección similares, a pesar de intervenir un porcentaje alto de macroadenomas, si bien el número de pacientes es todavía escaso.

Los porcentajes de resección completa en los craneofaringiomas intervenidos por AEE son elevados, por encima del 85%, siendo en algunas publicaciones superior al abordaje transcraneal<sup>24,25</sup>. En nuestra serie presentamos 3 casos con una resección completa de la lesión. El principal dilema en estas lesiones reside en la extensión de la resección. La vía endoscópica permite un abordaje infraquiasmático sin necesidad de manipulación de las estructuras neurovasculares adyacentes. Ello contribuye a la preservación de las funciones hipofisarias y a la mejora de la afectación visual por descompresión del nervio óptico. En ocasiones, sin embargo, la implicación del tallo hipofisario por el tumor supone la alteración del mismo, sea directamente por lesión o indirectamente por afectación de su irrigación, con el consiguiente



**Figura 1** Evolución histórica de la cirugía endonasal endoscópica.

panhipopituitarismo, a pesar de realizar una correcta disección bajo visión directa.

El AEE es actualmente la técnica de elección en la mayoría de fístulas de LCR de la base de cráneo anterior. Wigand<sup>18</sup> fue el primero en describir un cierre endoscópico de una fístula durante una etmoidectomía.

Los porcentajes de éxito oscilan entre el 88-94%<sup>26</sup>, resultados similares a los conseguidos en nuestra serie. En general, esta patología es tratada en nuestro centro por el otorrinolaringólogo. A priori, ante fístulas pequeñas empleamos fascia lata recubierta por un injerto de mucosa, ya sea libre o pediculado. Ante fístulas de mayores dimensiones intentamos colocar una doble capa de fascia lata, por dentro y por fuera del plano óseo, recubierto por un colgajo pediculado de mucosa. Ante un meningocele asociado a una fístula resulta imprescindible eliminar el saco herniario. En el caso de una fístula localizada en la pared posterior del seno frontal o la presencia de múltiples defectos post-traumáticos, realizamos un abordaje combinado externo y endonasal con ayuda del neurocirujano.

El AEE es la técnica de elección en la mayoría de las lesiones benignas de la fosa y senos paranasales como papilomas invertidos, lesiones fibroósas o lesiones vasculares. La afectación de la base de cráneo anterior no es hoy en día una limitación para este abordaje, pudiéndose realizar incluso abordajes puramente endoscópicos en lesiones que afecten la fosa craneal media. El papiloma invertido y el angiofibroma nasofaríngeo son las 2 patologías benignas que han centrado mayor interés, obteniéndose excelentes resultados. Nuestro centro acumula una amplia experiencia en el tratamiento del papiloma invertido que nos ha permitido apreciar la evolución desde el clásico abordaje externo al AEE, con el que tratamos actualmente la mayoría de estas lesiones. En nuestra serie ninguna lesión tuvo su origen en el seno frontal, apareciendo una invasión del mismo en el 10% de los casos<sup>27</sup>, siendo en realidad la progresión de la

enfermedad desde regiones vecinas hacia el seno frontal. En 4 pacientes se realizó un abordaje exclusivamente endoscópico mediante un abordaje endonasal tipo Draf III/IIb.

En los últimos años han aumentado el número de publicaciones en referencia a la resección de tumores malignos utilizando el AEE<sup>28-31</sup>.

Proporciona una menor morbilidad quirúrgica y una mejor calidad de vida postoperatoria, sin embargo, el mayor inconveniente reside en conseguir márgenes oncológicos negativos. La Sociedad Europea de Rinología<sup>32</sup> considera como una contraindicación absoluta para el AEE cuando la extensión tumoral requiere una exanteración orbitaria, una maxilectomía que no incluya la pared medial del seno, una afectación del seno frontal anterior y/o lateral, la afectación de la duramadre lateral al nervio óptico o la invasión del parénquima cerebral. Nicolai et al.<sup>33</sup> presentan en una amplia serie de tumores operados exclusivamente con AEE, una supervivencia ajustada a 5 años del 94% para los adenocarcinomas, del 60% para los carcinomas escamosos y del 100% para el carcinoma adenoide quístico. Al analizar estos excelentes resultados hay que valorar que el 64% de los tumores son lesiones iniciales T1-T2, siendo el adenocarcinoma la histología más frecuente.

En nuestro centro realizamos este abordaje en los carcinomas del complejo nasoetmoidal sin afectación de la lámina cribosa y sin extensa afectación de la papirácea ni del techo del etmoides (T1-T2) o como tratamiento paliativo de tumores irreseccables. El objetivo del comité multidisciplinar es ampliar estas indicaciones a tumores más extensos conforme aumente nuestra experiencia.

El aumento progresivo de las indicaciones se ha visto en parte favorecido por la mejora en la reconstrucción de los defectos de la base de cráneo debido al diseño de diferentes colgajos nasales que permiten sellar grandes defectos. Actualmente los porcentajes de fístulas de LCR en cirugías de base cráneo en los centros con más experiencia están

por debajo del 5%, cifras similares a las obtenidas en nuestro centro. Actualmente realizamos un colgajo nasoseptal en todos los tumores de hipófisis, si bien casi el 90% son macroadenomas. Nos planteamos en próximas cirugías utilizar otros materiales y colgajos libres para los microadenomas con la finalidad de ser más conservadores con la mucosa nasal y reservar este excelente colgajo nasoseptal solo para los macroadenomas y otras lesiones que provoquen defectos amplios en la base del cráneo.

Los abordajes endonasales, fundamentalmente los expandidos, provocan como principal morbilidad la presencia de costras en la fosa nasal durante el postoperatorio y en menor frecuencia alteraciones del olfato o hipoestesis<sup>21</sup>. Las complicaciones mayores representarían las lesiones neurovasculares como son las fistulas de LCR y las lesiones de grandes vasos. Kassam et al.<sup>34</sup> publican un 0,9% de hemorragia vascular en 800 pacientes intervenidos. En nuestra casuística presentamos 2 casos de hemorragia, una lesión de la carótida interna y una hemorragia ventricular.

La técnica endonasal endoscópica continúa su espectacular evolución. Los principales inconvenientes respecto al microscopio como eran la falta de disección bimanual y la ausencia de 3 dimensiones han sido solventados con la técnica a «4 manos» y con la aparición de endoscopios 3D<sup>35,36</sup>. En los últimos años los sistemas robóticos han comenzado a utilizarse en lesiones de cabeza y cuello, y en algunas localizaciones de la base de cráneo<sup>37-39</sup>. Estos sistemas ofrecen una excelente visión tridimensional y precisión y serán parte importante en la evolución constante de esta técnica quirúrgica.

## Conclusiones

Para seguir desarrollando la técnica y ampliando las indicaciones en la cirugía de la base de cráneo resulta imprescindible la creación de centros de referencia que acumulen un número suficiente de patologías. Nuestro centro apuesta por la colaboración multidisciplinar en la cirugía endoscópica de la base de cráneo como línea de excelencia.

## Conflicto de intereses

Los autores declaran no tener ningún conflicto de intereses.

## Bibliografía

1. May M, Hoffmann DF, Sobol SM. Videoendoscopic sinus surgery: a two-handed. Technique. *Laryngoscope*. 1990;100:430-2.
2. Castelnuovo P, Mauri S, Locatelli D, Emanuelli E, Delù G, Giulio GD. Endoscopic repair of cerebrospinal fluid rhinorrhea: learning from our failures. *Am J Rhinol*. 2001;15:333-42.
3. Kassam A, Snyderman CH, Mintz A, Gardner P, Carrau RL. Expanded endonasal approach: the rostrocaudal axis. Part I. Crista galli to the sella turcica. *Neurosurg Focus*. 2005;19:E3.
4. Kassam A, Snyderman CH, Mintz A, Gardner P, Carrau RL. Expanded endonasal approach: the rostrocaudal axis. Part II. Posterior clinoids to the foramen magnum. *Neurosurg Focus*. 2005;19:E4.
5. Knosp E, Steiner E, Kitz K, Matula C. Pituitary adenomas with invasion of the cavernous sinus space: magnetic resonance imaging classification compared with surgical findings. *Neurosurgery*. 1993;33:610-7.
6. Krouse JH. Development of a staging system for inverted papilloma. *Laryngoscope*. 2000;110:965-8.
7. Sobin LH, Gospodarowicz MK, Wittekind C. TNM classification of malignant tumors. 7th ed. Oxford: Wiley-Blackwell; 2009.
8. Hadad G, Bassagasteguy L, Carrau RL, Mataza JC, Kassam A, Snyderman CH, et al. A novel reconstructive technique after endoscopic expanded endonasal approaches: vascular pedicle nasoseptal flap. *Laryngoscope*. 2006;116:1882-6.
9. Liu JK, Cohen-Gadol AA, Laws Jr ER, Cole CD, Kan P, Couldwell WT. Harvey Cushing and Oskar Hirsch: early forefathers of modern transsphenoidal surgery. *J Neurosurg*. 2005;103:1096-104.
10. Liu JK, Das K, Weiss MH, Laws Jr ER, Couldwell WT. The history and evolution of transsphenoidal surgery. *J Neurosurg*. 2001;95:1083-96.
11. Jankowski R, Auque J, Simon C, Marchal JC, Hepner H, Wayoff M. Endoscopic pituitary tumor surgery. *Laryngoscope*. 1992;102:198-202.
12. Sethi DS, Pillay PK. Endoscopic management of lesions of the sella turcica. *J Laryngol Otol*. 1995;109:956-62.
13. Jho HD, Carrau RL. Endoscopic endonasal transsphenoidal surgery: experience with 50 patients. *J Neurosurg*. 1997;87:44-51.
14. Cappabianca P, Alfieri A, de Divitiis E. Endoscopic endonasal transsphenoidal approach to the sella: towards functional endoscopic pituitary surgery (FEPs). *Minim Invasive Neurosurg*. 1998;41:66-73.
15. Frank G, Pasquini E, Mazzatenta D. Extended transsphenoidal approach. *J Neurosurg*. 2001;95:917-8.
16. Locatelli D, Castelnuovo P, Santi L, Cerniglia M, Maghnie M, Infuso L. Endoscopic approaches to the cranial base: perspectives and realities. *Childs Nerv Syst*. 2000;16:686-91.
17. Ademà JM, Massegur H, Fabra JM, Montserrat JM. Endoscopic naso-sinus surgery. Experience with 150 cases. *An Otorrinolaringol Ibero Am*. 1991;18:505-15.
18. Wigand ME. Transnasal ethmoidectomy under endoscopic control. *Rhinology*. 1981;19:7-15.
19. Doglietto F, Prevedello DM, Jane Jr JA, Han J, Laws Jr ER. Brief history of endoscopic transsphenoidal surgery—from Philipp Bozzini to the First World Congress of Endoscopic Skull Base Surgery. *Neurosurg Focus*. 2005;19:E3.
20. Massegur H. Cirugía endoscópica avanzada de base de cráneo y espacios paranasales. *Acta Otorrinolaringol Esp*. 2007;58 Supl 1:1-120.
21. White DR, Sonnenburg RE, Ewend MG, Senior BA. Safety of minimally invasive pituitary surgery (MIPS) compared with a traditional approach. *Laryngoscope*. 2004;114:1945-8.
22. Frank G, Pasquini E, Farneti G, Mazzatenta D, Sciarretta V, Grasso V, et al. The endoscopic versus the traditional approach in pituitary surgery. *Neuroendocrinology*. 2006;83:240-8.
23. Tabaei A, Anand VK, Barrón Y, Hiltzik DH, Brown SM, Kacker A, et al. Endoscopic pituitary surgery: a systematic review and meta-analysis. *J Neurosurg*. 2009;111:545-54.
24. Hofmann BM, Höllig A, Strauss C, Buslei R, Buchfelder M, Fahlbusch R. Results after treatment of craniopharyngiomas: further experiences with 73 patients since 1997. *J Neurosurg*. 2012;116:373-84.
25. Leng LZ, Greenfield JP, Souweidane MM, Anand VK, Schwartz TH. Endoscopic, endonasal resection of craniopharyngiomas: analysis of outcome including extent of resection, cerebrospinal fluid leak, return to preoperative productivity, and body mass index. *Neurosurgery*. 2012;70:110-23.
26. Wagenmann M, Schipper J. The transnasal approach to the skull base. From sinus surgery to skull base surgery. *GMS Curr Top Otorhinolaryngol Head Neck Surg*. 2011;10:Doc08, <http://dx.doi.org/10.3205/cto000081>.
27. Gras-Cabrerizo JR, Montserrat-Gili JR, Massegur-Solench H, León-Vintró X, DeJuan J, Fabra-Llopis JM. Management of

- sinonasal inverted papillomas and comparison of classification staging systems. *Am J Rhinol Allergy*. 2010;24:66–9.
28. Nicolai P, Castelnuovo P, Bolzoni Villaret A. Endoscopic resection of sinonasal malignancies. *Curr Oncol Rep*. 2011;13:138–44.
29. Lund V, Howard DJ, Wei WI. Endoscopic resection of malignant tumors of the nose and sinuses. *Am J Rhinol*. 2007;21:89–94.
30. Bahhiraan W, Casiano RR. Endoscopic sinus surgery for benign and malignant nasal and sinus neoplasm. *Curr Opin Otolaryngol Head Neck Surg*. 2005;13:50–4.
31. López F, Suárez V, Costales M, Rodrigo JP, Suárez C, Llorente JL. Endoscopic endonasal approach for the treatment of anterior skull base tumours. *Acta Otorrinolaringol Esp*. 2012;63:339–47.
32. Lund VJ, Stammberger H, Nicolai P, Castelnuovo P, Beal T, Beham A, et al., European Rhinologic Society Advisory Board on Endoscopic Techniques in the Management of Nose, Paranasal Sinus and Skull Base Tumours. European position paper on endoscopic management of tumours of the nose, paranasal sinuses and skull base. *Rhinol Suppl*. 2010:1–143.
33. Nicolai P, Battaglia P, Bignami M, Bolzoni Villaret A, Delù G, Khrais T, et al. Endoscopic surgery for malignant tumors of the sinonasal tract and adjacent skull base: a 10-year experience. *Am J Rhinol*. 2008;22:308–16.
34. Kassam AB, Prevedello DM, Carrau RL, Snyderman CH, Thomas A, Gardner P, et al. Endoscopic endonasal skull base surgery: analysis of complications in the authors' initial 800 patients. *J Neurosurg*. 2011;114:1544–68.
35. Tabaei A, Anand VK, Fraser JF, Brown SM, Singh A, Schwartz TH. Three-dimensional endoscopic pituitary surgery. *Neurosurgery*. 2009;64 5 Suppl 2:288–93.
36. Castelnuovo P, Battaglia P, Bignami M, Ferreli F, Turri-Zanoni M, Bernardini E, et al. Endoscopic transnasal resection of anterior skull base malignancy with a novel 3D endoscope and neuronavigation. *Acta Otorhinolaryngol Ital*. 2012;32:189–91.
37. Moore EJ, Janus J, Kasperbauer J. Transoral robotic surgery of the oropharynx: clinical and anatomic considerations. *Clin Anat*. 2012;25:135–41.
38. Lee JY, Lega B, Bhowmick D, Newman JG, O'Malley Jr BW, Weinstein GS, et al. Da Vinci Robot-assisted transoral odontoidectomy for basilar invagination. *ORL J Otorhinolaryngol Relat Spec*. 2010;72:91–5.
39. Dallan I, Castelnuovo P, Seccia V, Battaglia P, Montevecchi F, Tschabitscher M, et al. Combined transnasal transcervical robotic dissection of posterior skull base: feasibility in a cadaveric model. *Rhinology*. 2012;50:165–70.