Acta Otorrinolaringol Esp. 2014;xxx(xx):xxx–xxx

Acta Otorrinolaringológica Española

www.elsevier.es/otorrino

ARTÍCULO ORIGINAL

Análisis clínico y resultados quirúrgicos en 58 mucoceles nasosinusales

María Martel-Martín[a,*], Juan R. Gras-Cabrerizo[a], Carolina Bothe-González[a], Joan R. Montserrat-Gili[a], Manuel De Juan-Delago[b] y Humbert Massegur-Solench[a]

[a] *Servicio de Otorrinolaringología, Hospital de la Santa Creu i Sant Pau, Barcelona, España*
[b] *Servicio de Radiología, Hospital de la Santa Creu i Sant Pau, Barcelona, España*

Recibido el 19 de abril de 2014; aceptado el 4 de junio de 2014

PALABRAS CLAVE
Mucoceles;
Senos paranasales;
Manejo quirúrgico;
Resultados

Resumen

Introducción: Los mucoceles son lesiones benignas que afectan a los senos paranasales, de crecimiento lento, con capacidad de reabsorción ósea. Exponemos nuestra experiencia en el tratamiento quirúrgico de estas lesiones.

Métodos: Se realizó un estudio retrospectivo de 58 mucoceles nasosinusales diagnósticados en 54 pacientes entre los años 1989-2012. Se analizaron las diferentes localizaciones, distribución por edad y sexo, características clínicas, tipo de abordaje quirúrgico, recidivas y complicaciones.

Resultados: La edad media de los pacientes en el momento del diagnóstico fue de 59 años. El 57% de los pacientes (31/54) fueron varones y el 43% (23/54) mujeres. En el 55% de los casos (32/58) el mucocele estaba localizado en el seno frontal o en la región frontoetmoidal, un 14% (8/58) en el seno etmoidal, un 24% (14/58) en el seno maxilar y un 7% (4/58) en seno esfenoidal. En el 55% de los casos se identificó algún factor predisponente, siendo el 45% mucoceles primarios. El 71% de los pacientes fueron tratados con un abordaje endonasal endoscópico y en el 29% se realizó un abordaje abierto o combinado. Observamos un total de 4 recidivas (7%), 2 en el grupo abordaje endonasal endoscópico y 2 en el grupo tratado con cirugía abierta.

Conclusiones: El tratamiento de elección de los mucoceles nasosinusales es la marsupialización por vía endonasal endoscópica, siendo una técnica segura y con buenos resultados.

© 2014 Elsevier España, S.L.U. y Sociedad Española de Otorrinolaringología y Patología Cérvico-Facial. Todos los derechos reservados.

* Autor para correspondencia.
Correo electrónico: maria.martel.m@gmail.com (M. Martel-Martín).

http://dx.doi.org/10.1016/j.otorri.2014.06.002
0001-6519/© 2014 Elsevier España, S.L.U. y Sociedad Española de Otorrinolaringología y Patología Cérvico-Facial. Todos los derechos reservados.

Cómo citar este artículo: Martel-Martín M, et al. Análisis clínico y resultados quirúrgicos en 58 mucoceles nasosinusales. Acta Otorrinolaringol Esp. 2014. http://dx.doi.org/10.1016/j.otorri.2014.06.002

KEYWORDS
Mucoceles;
Paranasal sinuses;
Surgical management;
Results

Clinical analysis and surgical results of 58 paranasal sinus mucoceles

Abstract
Introduction: Mucoceles are slow-growing, benign lesions found in the paranasal sinuses that are locally destructive, causing bony resorption an displacement of adjacent structures. We present our experience in the surgical treatment of these lesions.
Methods: This was a retrospective review of 58 paranasal sinus mucoceles in 54 patients between 1989 and 2012. We describe patient age and sex, mucocele location, clinical features, surgical approaches employed, recurrence and complications.
Results: The mean age of patients in this series was 59 years; there were 31 males (57%) and 23 females (43%). Thirty-two cases (55%) were located in the frontal or ethmoid-frontal system, 8 (14%) in the ethmoid sinus, 14 (24%) in the maxillary sinus and 4 (7%) in sphenoid sinus. Predisposing factors were present in 55% of the patients and 45% cases were primary. Endoscopic treatment was given to 71% of mucocele patients, while 29% were treated with external or combined approaches. Recurrence appeared in 4 patients (7%), 2 in the endoscopic surgery group and 2 in the external surgery group.
Conclusions: The procedure of choice for management of paranasal sinus mucoceles is endoscopic drainage. It is a safe approach that gives good results.
© 2014 Elsevier España, S.L.U. y Sociedad Española de Otorrinolaringología y Patología Cérvico-Facial. All rights reserved.

Introducción

Los mucoceles son formaciones pseudoquísticas y expansivas de crecimiento lento. Se trata de un proceso benigno que afecta a los senos paranasales. La pared externa se halla constituida por mucosa sana de la propia cavidad sinusal y su contenido es un líquido aséptico que cuando se sobreinfecta se denomina mucopiocele. Para expandirse lleva a cabo un proceso dinámico de erosión-reabsorción ósea.

En 1818 Langenbeck realizó la primera descripción clínica definiéndolo como una hidátide y Rollet en 1896 sugirió el término de mucocele para esta patología. Onodi realizó la primera descripción histológica en 1901[1–3].

Su etiopatogenia es desconocida, aunque parece probable que para que se forme un mucocele debe coincidir tanto la obstrucción del ostium de drenaje como la inflamación sinusal. Existen dos teorías que explican su formación. La teoría de la presión necrosante, donde la presión producida por el moco en un seno obstruido produce necrosis del hueso subyacente[4], y la teoría de la inflamación, donde se observa una activación de leucocitos y linfocitos que producen unos mediadores inflamatorios (IL-1, IL6)[5,6], que a su vez produce una activación de interleukinas (PGE2, colagenasa)[7], todo ello favoreciendo la reabsorción y remodelación ósea para la expansión del mucocele. Los mucoceles aparecen en pacientes entre la 4.ª y 7.ª década de la vida. No existen diferencias en cuanto al sexo. Generalmente es unilateral y afecta principalmente al complejo frontoetmoidal (60-89%)[8]. La clínica depende de la localización y del tamaño del mucocele. La sintomatología ocular predomina en las localizaciones frontoetmoidales anteriores mientras que la tumefacción yugal y vestibular es el signo de presentación más frecuente en los mucoceles maxilares. Los signos neurológicos pueden constatarse en los mucoceles muy evolucionados y se hallan en relación con la compresión cerebral y/o del nervio óptico o pares craneales[9]. El tratamiento de estas lesiones es quirúrgico con la finalidad de marsupializar el mucocele a la fosa nasal. El objetivo de nuestro estudio es describir las características epidemiológicas y clínicas de estas lesiones y analizar los diferentes tipos de abordajes quirúrgicos realizados, y los resultados en función de las recidivas y posibles complicaciones.

Métodos

Se realizó un estudio retrospectivo de 58 mucoceles diagnosticados en 54 pacientes entre enero de 1989 y enero de 2012. Se analizaron las diferentes localizaciones, distribución por edad y sexo, los factores predisponentes, las características clínicas, la localización, el tipo de abordaje quirúrgico, las recidivas y las complicaciones postquirúrgicas. El seguimiento mínimo fue de 12 meses. El diagnóstico se basó en la historia clínica del paciente, la exploración endoscópica y en las pruebas de imagen. En todos los pacientes se realizó tomografía computarizada previa a la cirugía, para valorar localización y extensión del mucocele; además se complementó con una resonancia magnética en los casos en los que había extensión a la órbita o a la base del cráneo.

Resultados

La edad media de los pacientes en el momento del diagnóstico fue de 59 años con un rango comprendido entre 12 y 93 años. El 57% de los pacientes (31/54) fueron varones y el 43% (23/54) mujeres. Cuatro pacientes presentaron 2 mucoceles independientes en diferentes localizaciones, por lo que el total de mucoceles diagnosticados fue de 58. El resultado anatomopatológico de 11 de ellos fue mucopiocele.

En el 55% de los casos (32/58) el mucocele estaba localizado en el seno frontal o en la región frontoetmoidal, en un 14% (8/58) en el seno etmoidal, en un 24% (14/58) en el seno maxilar y en un 7% (4/58) en seno esfenoidal. En la figura 1 se ilustran las principales localizaciones.

Cómo citar este artículo: Martel-Martín M, et al. Análisis clínico y resultados quirúrgicos en 58 mucoceles nasosinusales. Acta Otorrinolaringol Esp. 2014. http://dx.doi.org/10.1016/j.otorri.2014.06.002

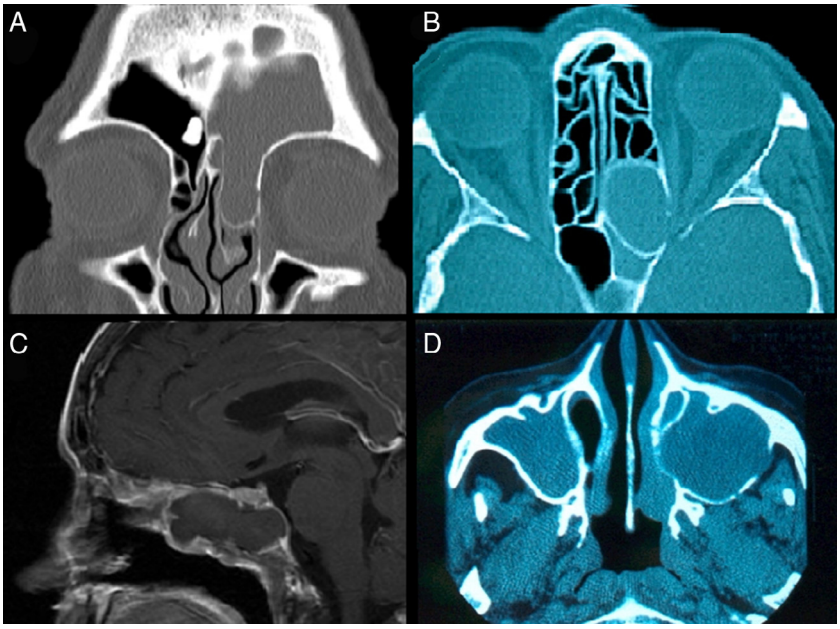

Figura 1 Principales localizaciones de los mucoceles nasosinusales. A) Tomografía computarizada de mucocele frontoetmoidal. B) Tomografía computarizada de mucocele etmoides posterior. C) Resonancia magnética de mucocele esfenoidal. D) Tomografía computarizada de mucocele maxilar.

El 45% (26/58) fueron mucoceles primarios, mientras que en el 55% de los casos (32/58) se identificó algún factor de riesgo. Los 32 mucoceles secundarios fueron: 20 pacientes donde existió un antecedente quirúrgico, 6 pacientes diagnosticados de una poliposis nasosinusal concomitante no intervenida quirúrgicamente, 3 pacientes con un antecedente de traumatismo facial previo con fractura, 2 pacientes con un mucocele secundario a un osteoma y un paciente con un mucocele secundario a un papiloma invertido.

En la tabla 1 se expone la relación entre el antecedente quirúrgico y la localización.

El tiempo de latencia medio entre el antecedente de cirugía previa y el del diagnóstico del mucocele fue de 16 años (rango comprendido entre 5-32 años).

La clínica de presentación más frecuente según la localización se expone en la tabla 2.

Todos los mucoceles fueron tratados quirúrgicamente, 41 con un abordaje endonasal endoscópico, 7 mucoceles con un abordaje externo y 10 mucoceles con abordaje combinado. En la siguiente tabla 3 se expone el tipo de abordaje según la localización.

Tabla 1 Relación entre el antecedente quirúrgico y la localización del mucocele

	CENS	Externa	Total
Frontal/frontoetmoidal	4	2*	6
Etmoidal	2	0	2
Maxilar	1	8**	9
Esfenoidal	3	0	3
Total	10	10	20

* Abordaje subciliar.
** Abordaje tipo Cadlwell-Luc.

No se produjeron complicaciones postquirúrgicas mayores. En 2 pacientes se produjo una epistaxis en el postoperatorio inmediato, que se resolvió con taponamiento nasal. En 2 pacientes con un mucocele frontal se evidenció como un hundimiento del diploe anterior.

Se diagnosticó una recidiva en 4 de los casos (7%), todos ellos localizados en el seno frontal. Dos de los pacientes tras cirugía por vía endonasal endoscópica y 2 pacientes tras un abordaje externo.

El periodo de latencia entre la cirugía y la aparición de la recidiva osciló entre 6 y 17 años.

Discusión

Los mucoceles son lesiones benignas que afectan más frecuentemente al complejo frontoetmoidal, seguido del seno etmoidal y con menor frecuencia al seno maxilar. Nuestra casuística es concordante con el resto de la literatura localizándose más de la mitad de los casos en la región frontoetmoidal. Sin embargo, el porcentaje de mucoceles maxilares fue superior al publicado por la mayoría de las series (24% vs. 10%)[8,10,11]. Probablemente, este hallazgo es debido a la mayor frecuencia de procedimientos tipo Cadlwell-Luc llevada a cabo en la década de los 80, fundamentalmente en el tratamiento de las rinosinusitis maxilares. El 7% de nuestros casos fueron diagnosticados en el seno esfenoidal. Har-El et al.[12] presentaron datos similares encontrando un 11% de mucoceles esfenoidales y Rombaux et al.[13], en una serie de 178 mucoceles, constataron un 8% de mucoceles esfenoidales. Excepcionalmente se han descrito casos en el cornete medio (bulloso), en el receso lateral del esfenoides o en suelo de la orbital (célula de Haller)[14].

Cómo citar este artículo: Martel-Martín M, et al. Análisis clínico y resultados quirúrgicos en 58 mucoceles nasosinusales. Acta Otorrinolaringol Esp. 2014. http://dx.doi.org/10.1016/j.otorri.2014.06.002

Tabla 2 Clínica de presentación más frecuente según la localización

	Frontal/F-ET	Etmoidal	Maxilar	Esfenoidal	Total
Cefalea	8	3	3	1	15
Tumoración/proptosis	9	1	7	0	17
Diplopía	7	0	0	2	9
Asintomático	3	3	2	0	8
Síntomas nasales	5	1	2	0	8
Pérdida visual	0	0	0	1	1
Total	32	8	14	4	58

Se han identificado varios factores predisponentes como el antecedente de un traumatismo facial, la presencia de una poliposis nasosinusal o de tumores nasosinusales y la cirugía nasosinusal previa, siendo este último el factor más frecuente. En nuestra serie en más de la mitad de los casos se identificó algún factor predisponente siendo el 45% mucoceles primarios. Bockmühl et al.[15] presentaron un 66% de mucoceles secundarios en 185 pacientes intervenidos. Serrano[2] y Kyung[16] publicaron cifras similares.

Los hallazgos de inflamación son comunes en todas las rinosinusitis crónicas, incluyendo la poliposis nasosinusal, y únicamente una pequeña proporción de las mismas desarrollará un mucocele. El riesgo de desarrollar un mucocele asociado a poliposis nasal se estima que es inferior al 1%[17]. En nuestra casuística, en tan solo 6 pacientes no intervenidos quirúrgicamente, se diagnosticó una poliposis nasosinusal bilateral concomitante. Por tanto, la inflamación al igual que la obstrucción del ostium asociada a estas poliposis, no es una condición suficiente para el desarrollo de estas lesiones.

En la localización frontoetmoidal la cefalea y la tumoración orbitaria fueron la manifestación clínica más frecuente en el momento del diagnóstico, seguida de la diplopía por desplazamiento del globo ocular. En el seno maxilar, en la mitad de los casos, el signo de presentación fue la presencia de una tumoración yugal. La clínica ocular fue la predominante en el seno esfenoidal, debido a la proximidad del nervio óptico y de los pares craneales oculomotores. Dos pacientes presentaron diplopía por afectación del III par y una paciente una pérdida de agudeza visual por compresión del nervio óptico. La pérdida de agudeza visual es una de las situaciones en que está indicado llevar a cabo cirugía de urgencia. En la literatura se recoge una alta tasa de recuperación visual tras el drenaje quirúrgico[18–20]. En un 14% de los mucoceles los pacientes no presentaron ningún síntoma, datos similares a otras series que sitúan el porcentaje de pacientes asintomáticos entre un 8 y un 11%[19,20].

El tratamiento de estas lesiones es quirúrgico. El objetivo de la cirugía es marsupializar la cavidad del mucocele hacia la fosa nasal, intentando garantizar una buena ventilación y drenaje del seno afecto preservando la pared externa del mucocele, ya que esta mucosa es sana, y recupera su aspecto normal cuando está bien ventilada. En nuestra serie los pacientes tratados en la década de los 80 fueron intervenidos por vía externa, y es a partir de los años 90 cuando se introduce en nuestro centro el abordaje endonasal endoscópico. Actualmente, es el abordaje de elección, si bien se aceptan una serie de situaciones que resultan contraindicaciones relativas para llevarlo a cabo. El seno frontal es la localización que presenta más limitaciones quirúrgicas[21]. En nuestro centro indicamos un abordaje externo en aquellos mucoceles frontales que afectan únicamente a la región más externa y posterosuperior del seno, cuando la aparición del mucocele es consecuencia de un proceso endosinusal que tabica el seno, como puede ser un osteoma o la presencia de una esclerosis importante en la región del receso frontal, o cuando el mucocele es consecuencia de una herniación orbitaria. Estas situaciones se ilustran en la figura 2.

El porcentaje de recidivas es inferior al 10% según la mayoría de las series contemporáneas. En nuestra casuística se observaron 4 recidivas, todas ellas localizadas en el seno frontal. Dos pacientes tras un abordaje endonasal endoscópico y dos pacientes tras un abordaje externo. Este mayor porcentaje de recidivas en el grupo intervenido por cirugía externa puede deberse a que eran mucoceles de mayor tamaño y de mayor complejidad quirúrgica.

Recientemente, Courson et al.[21] publicaron un metaanálisis donde comparaban los resultados de 957 mucoceles frontoetmoidales intervenidos con un abordaje endonasal endoscópico respecto a los pacientes sometidos a un abordaje externo. Los resultados en ambos grupos fueron similares[21].

Tabla 3 Tipo de abordaje quirúrgico según la localización

Localización	Tipo de cirugía			
	CENS	Abordaje externo	Combinado	Total
Frontoetmoidal	15	7	10	32 (55%)
Etmoidal	8	0	0	8 (14%)
Maxilar	14	0	0	14 (24%)
Esfenoidal	4	0	0	4 (7%)
Total	41 (71%)	7 (12%)	10 (17%)	58 (100%)

Cómo citar este artículo: Martel-Martín M, et al. Análisis clínico y resultados quirúrgicos en 58 mucoceles nasosinusales. Acta Otorrinolaringol Esp. 2014. http://dx.doi.org/10.1016/j.otorri.2014.06.002

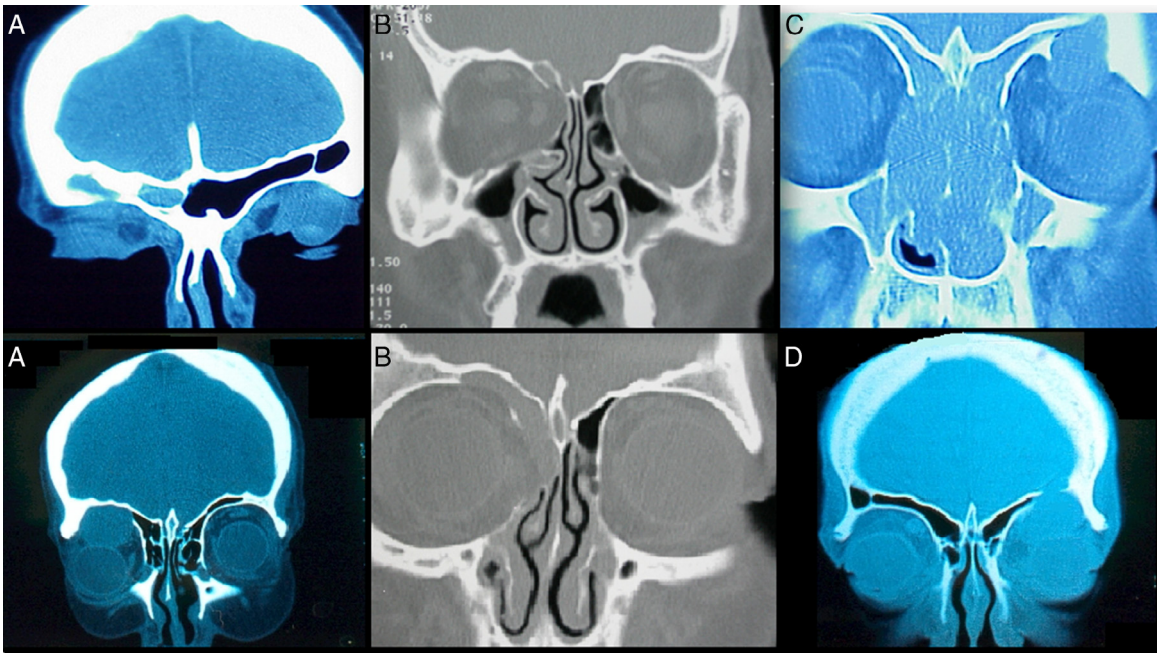

Figura 2 Indicaciones de un abordaje por vía externa o combinada. A) Mucocele frontal derecho tabicado por un osteoma. B) Mucocele frontal derecho secundario a herniación orbitaria. C) Mucocele región externa frontal izquierda asociado a poliposis nasosinusal. D) Mucocele frontal región externa izquierda.

Tabla 4 Resultados de las principales series contemporáneas publicadas

Autores (año)	N.° mucoceles	Localización	Abordaje	Recidiva (%)
Rombaux (2000)[13]	178	Todas	CENS +combinado	2
Har-El (2001)[12]	108	Todas	CENS	0,1
Khong (2004)[19]	41	Todas	CENS	0
Bockmühl (2006)[15]	185	Todas	CENS + combinado	2,2
Serrano (2006)[2]	60	Todas	CENS	0
Sautter (2008)[22]	57	Todas	CENS	0
Obeso (2009)[20]	81	Todas	CENS	10
Dhepnorrarat (2012)[23]	40	Fronto-etmoidal	CENS+ combinado	2,5
Courson (2014)[21]	121	Fronto-etmoidal	CENS+ combinado	10,7
Nuestra serie	58	Todas	CENS+ combinado	7

En la tabla 4 se recogen los resultados de las principales series publicadas en los últimos años.

Conclusiones

Los mucoceles nasosinusales son lesiones que afectan fundamentalmente al complejo frontoetmoidal. El abordaje endonasal endoscópico es el tratamiento de elección, siendo una técnica segura y con buenos resultados. El seno frontal es el que muestra más limitaciones quirúrgicas y es la localización donde es más frecuente presentar una recidiva.

Conflicto de intereses

Los autores declaran no tener ningún conflicto de intereses.

Bibliografía

1. Alberti PW, Marshall HF, Black JI. Fronto-ethmoidal mucocoele as a cause of unilateral proptosis. Br J Ophthalmol. 1968;52:833–8.
2. Serrano E, Klossek JM, Percodani J, Yardeni E, Dufour X. Surgical management of paranasal sinus mucoceles: a long-term study of 60 cases. Otolaryngol Head Neck Surg. 2004;131:133–40.
3. Vivar AE, Uriarte CTC. Mucoceles de los senos paranasales: factores etiológicos. An Orl Mex. 2008;53:50–9.
4. Fenton Jr WH, Donald PJ, Carlton 3rd W. The pressure exerted by mucoceles in the frontal sinus. An experimental study in the cat. Arch Otolaryngol Head Neck Surg. 1990;116:836–40.
5. Lund VJ, Milroy CM. Fronto-ethmoidal mucocoeles: a histopathological analysis. J Laryngol Otol. 1991;105:921–3.
6. Lund VJ, Henderson B, Song Y. Involvement of cytokines and vascular adhesion receptors in the pathology of fronto-ethmoidal mucocoeles. Acta Otolaryngol. 1993;113:540–6.

Cómo citar este artículo: Martel-Martín M, et al. Análisis clínico y resultados quirúrgicos en 58 mucoceles nasosinusales. Acta Otorrinolaringol Esp. 2014. http://dx.doi.org/10.1016/j.otorri.2014.06.002

7. Lund VJ, Harvey W, Meghji S, Harris M. Prostaglandin synthesis in the pathogenesis of fronto-ethmoidal mucoceles. Acta Otolaryngol. 1988;106(1-2):145–51.
8. Lloyd G, Lund VJ, Savy L, Howard D. Optimum imaging for mucoceles. J Laryngol Otol. 2000;114:233–6.
9. Mullol J, Montserrat JR. Rinitis, rinusinusitis, poliposis nasal. EUROMEDICINE Ediciones médicas, SL. Ponencia official del la SEORL y PCF. 2005.
10. Caylakli F, Caylakli F, Yavuz H, Cagici AC, Ozluoglu LN. Endoscopic sinus surgery for maxillary sinus mucoceles. Head Face Med. 2006;2:29.
11. Har-El G. Transnasal endoscopic management of frontal mucoceles. Otolaryngol Clin North Am. 2001;34:243–51.
12. Har-El G. Endoscopic management of 108 sinus mucoceles. Laryngoscope. 2001;111:2131–4.
13. Rombaux P, Bertrand B, Eloy P, Collet S, Daele J, Bachert C, et al. Endoscopic endonasal surgery for paranasal sinus mucoceles. Acta Otorhinolaryngol Belg. 2000;54:115–22.
14. Arrué P, Kany MT, Serrano E, Lacroix F, Percodani J, Yardeni E, et al. Mucoceles of the paranasal sinuses: uncommon location. J Laryngol Otol. 1998;112:840–4.
15. Bockmöhl U, Kratzsch B, Benda K, Draf W. Surgery for paranasal sinus mucoceles: efficacy of endonasal micro-endoscopic management and long-term results of 185 patients. Rhinology. 2006;44:6–7.
16. Kyung Lee KC, Lee NH. Comparison of clinical characteristics between primary and secondary paranasal mucoceles. Yonsei Med J. 2010;51:735–9.
17. Chobillon MA, Jankowski R. Relationship between mucoceles, nasal polyposis and nasalisation. Rhinology. 2004;42:219–24.
18. Kountakis SE, Senior B, Draf W. The frontal sinus. Berlin Heidelberg: Spring-Verlag; 2005.
19. Khong JJ, Malhotra R, Selva D, Wormald PJ. Efficacy of endoscopic sinus surgery for paranasal sinus mucocele including modified endoscopic Lothrop procedure for frontal sinus mucocele. J Laryngol Otol. 2004;118:352–6.
20. Obeso S, Llorente JL, Rodrigo JP, Sanchez R, Mancebo G, Suarez C. Mucoceles de senos paranasales. Nuestra experiencia en 72 pacientes. Acta Otorrinolaring Esp. 2009;60:332–9.
21. Courson AM, Stankiewicz JA, Lal D. Contemporary management of frontal sinus mucoceles: a meta-analysis. Laryngoscope. 2014;124:378–86.
22. Sautter NB, Citardi MJ, Perry J, Batra PS. Paranasal sinus mucoceles with skull-base and/or orbital erosion: is the endoscopic approach sufficient? Otolaryngol Head Neck Surg. 2008;139:570–4.
23. Dhepnorrarat RC, Subramaniam S, Sethi DS. Endoscopic surgery for fronto-ethmoidal mucoceles: a 15-year experience. Otolaryngol Head Neck Surg. 2012;147:345–50.

Cómo citar este artículo: Martel-Martín M, et al. Análisis clínico y resultados quirúrgicos en 58 mucoceles nasosinusales. Acta Otorrinolaringol Esp. 2014. http://dx.doi.org/10.1016/j.otorri.2014.06.002